

Cas clinique

Ulcères Œsophagiens et Traitements Combinés Antirétroviraux : À Propos d'un Cas

Esophageal ulcers and combination antiretroviral therapy: a case report

Serge Chimi Fotso, Sandra Djomo, Roger Djapa, Firmin Ankouane Andoulo

Faculté de Médecine et des Sciences Biomédicales de l'Université de Yaoundé I

Correspondence to: Dr Serge Chimi Fotso. Email: fotsoserge@yahoo.fr

RÉSUMÉ

À l'ère des traitements combinés antirétroviraux, les affections opportunistes digestives, notamment les ulcères œsophagiens sont de plus en plus décrits, surtout dans les pays en voie de développement. Les facteurs favorisant leur développement sont actuellement connus. L'infection au VIH de type 1 et l'immunodépression sévère constituent les plus évidents. Le diagnostic de ces ulcères œsophagiens est aisé en endoscopie couplée à de multiples biopsies. Parmi ces ulcères, ceux qualifiés d'idiopathiques répondent aux corticoïdes. Nous rapportons le cas d'une patiente camerounaise de 47 ans infectée par le VIH et sous traitement combiné antirétroviral depuis 8 ans, référée en endoscopie pour une dysphagie progressive aux solides et liquides avec altération de l'état général, chez qui le diagnostic d'ulcère œsophagien a été posé. Le traitement antirétroviral a été remplacé par l'association ténofovir, lamivudine, lopinavir, ritonavir en avec un inhibiteur de la pompe à protons. L'évolution a été rapidement favorable.

MOTS-CLÉS : VIH, affections opportunistes, traitement combiné antirétroviral, pays en voie de développement, endoscopie, Cameroun

ABSTRACT

In the era of highly active antiretroviral therapy (HAART), digestive opportunistic diseases, notably oesophageal ulcers are becoming more frequent, mainly in developing countries. Their risk factors are known and mostly concern HIV type 1 and severe immunosuppression. Upper digestive endoscopy coupled with routine staining of biopsied samples establishes the diagnosis of most of these ulcers. Corticosteroids are the treatment of choice of idiopathic oesophageal ulcers. We report the case of 47 years old known HIV infected Cameroonian female patient, on HAART for 8 years, who was referred for an esophagogastroduodenoscopy for long standing progressive dysphagia to both solids and liquids in the setting of severe weight loss. The diagnosis of oesophageal ulcers was established at endoscopy. The only therapeutic option undertaken was a change of her antiretroviral regimen in association with esoméprazol. Outcome was excellent. Dysphagia and odynophagia in AIDS patients should prompt the consideration of esophageal ulcers. Pathologic analysis of biopsied specimens establishes the diagnosis of these ulcers.

KEYWORDS: HIV, opportunistic diseases, combination antiretroviral therapy, low income countries, endoscopy, immunodepression, Africa, Cameroon

INTRODUCTION

Au moins 30% des patients immunodéprimés au VIH présentent des symptômes œsophagiens durant l'évolution de leur pathologie [1].

Les affections opportunistes du tube digestif sont en nette régression chez les immunodéprimés, et cette réduction serait associée à l'utilisation de traitements combinés antirétroviraux [2]. Cependant, des infections opportunistes du tube digestif sont décrites malgré ces traitements chez les patients avec une immunodépression sévère ou chez ceux atteints du VIH de type 1 (VIH1) [3, 4].

D'autres raisons telles que la faible adhérence ou les résistances au traitement, la toxicité ou les interactions

médicamenteuses et le développement d'une réponse immunologique discordante entraînant une diminution du taux de CD4 malgré une suppression optimale du virus dans le plasma [5].

Les affections opportunistes du tube digestif rencontrées chez les patients sous traitements combinés sont dominées par la candidose suivies des infections virales, avec par ordre de fréquence décroissant le Cytomégalovirus (CMV), l'Herpes simplex virus (HSV) type 2, et le VIH. Les ulcérations secondaires à la tuberculose sont rares [6]. Certains ulcères dits idiopathiques n'ont pas de cause évidente.

Les patients se présentent généralement avec une dysphagie mais peuvent également développer une odynophagie et/ou une douleur thoracique rétro sternale aigue [7].



L'endoscopie et l'histologie permettent dans la majorité des cas de poser un diagnostic précis et d'initier un traitement [8].

Nous rapportons le cas d'une patiente de 47 ans, immunodéprimée au VIH1 Classée OMS stade IV suivie et traitée depuis 6 ans. Elle S'est présentée avec une dysphagie, une odynophagie, une épigastralgie et un amaigrissement. Le diagnostic d'ulcère œsophagien a été posé à l'endoscopie et un nouveau traitement combiné antirétroviral initié. La patiente après deux mois sous Tenofovir, lamivudine et lopinavir associé à un inhibiteur de la pompe à protons a repris du poids et la dysphagie a régressé.

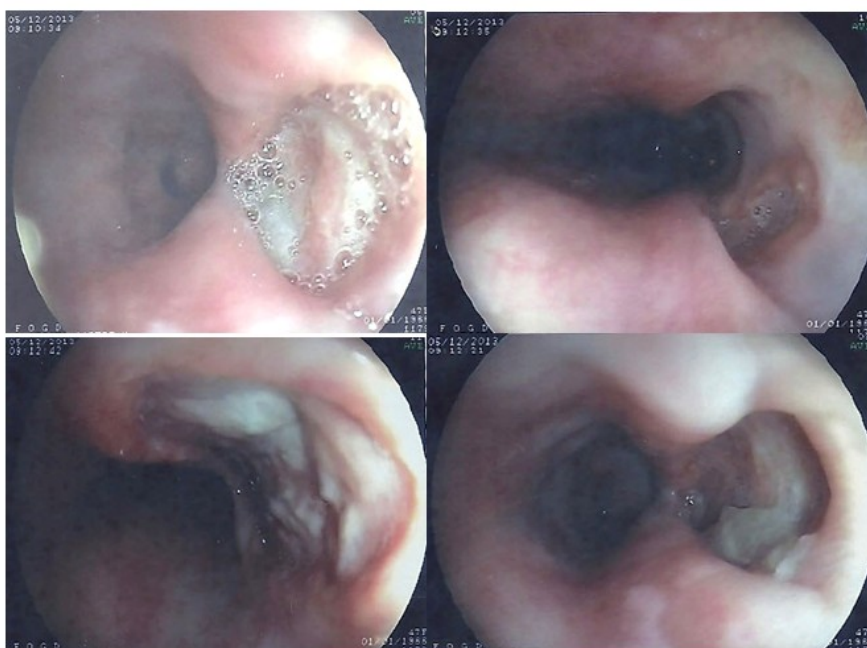
OBSERVATION

Patiente Camerounaise de 47 ans, immunodéprimée au VIH1 depuis 2007 classée OMS stade 4 avec un taux de CD4 à 34 cellules. /mm³, sous Duovir[®] (lamivudine 150 mg, zidovudine 300 mg) 2 comprimés deux fois/jour et Stocrin[®] (efavirenz 600 mg) 1 comprimé/jour a été référée pour une endoscopie digestive haute dans le cadre d'une dysphagie progressive aux solides et aux liquides, associée à une odynophagie et à un

amaigrissement. Les symptômes remonteraient à un an avant l'admission. L'examen physique montrait une patiente amaigrie de kg (perte pondérale de 45 Kg sur 6 mois). L'endoscopie digestive haute effectuée a permis de mettre en évidence des ulcères œsophagiens profonds à fond fibrineux diffus (figure 1).

Du point de vue thérapeutique, le traitement antirétroviral a été remplacé par le Tenolam[®] (ténofovir 300 mg, lamivudine 300 mg) 1 comprimé/jour le soir et Alluvial[®] (lopinavir 200 mg, ritonavir 50 mg) 2 comprimés deux fois/jour en association avec un inhibiteur de la pompe à protons, Inexium[®] (esomeprazole) comprimés de 40 mg, comprimé/jour le matin pendant 1 mois.

L'évolution a été marquée par la disparition des symptômes digestifs et par la reprise d'une alimentation normale et d'un gain pondéral.



A	B
C	D

Figure 1 : Images endoscopiques :

- A : large ulcère profond du tiers inférieur de l'œsophage
- B : ulcère superficiel du tiers supérieur de l'œsophage
- C : large ulcère profond de l'œsophage moyen
- D : ulcère profond du tiers inférieur de l'œsophage

DISCUSSION

Malgré l'avènement des traitements combinés antirétroviraux on observe encore des cas d'affections opportunistes digestives chez les patients VIH/SIDA [2]. Selon certains auteurs, la toxicité du médicament, les interactions médicamenteuses, les résistances au traitement ou le développement d'une réponse immunologique discordante expliqueraient le développement de ces affections opportunistes [5, 9]. Par contre d'autres auteurs relèvent que, le taux de CD4 < 200 cellules/mm³ et le VIH1 sont des éléments déterminants dans la survenue des affections opportunistes [4,7]. Selon ces derniers, le VIH1 est habituellement résistant au traitement combiné antirétroviral [4]. Nous rapportons dans notre observation une patiente infectée par le VIH1 avec un taux de CD4 à 34 cellules/mm³. D'autre part on relevait chez cette patiente l'utilisation d'un premier protocole thérapeutique incluant la Triomune^R (zidovudine, lamivudine, stavudine) pour lequel elle aurait été résistante. Ces différents éléments expliqueraient les ulcères œsophagiens observés chez cette patiente.

La dysphagie et l'odynophagie représentent les principaux symptômes œsophagiens rencontrés au cours des ulcères œsophagiens [3,10]. Cependant il n'existe pas de corrélation entre les symptômes œsophagiens et les différentes lésions œsophagiennes opportunistes rencontrées au cours du VIH/SIDA [3,11].

L'endoscopie permet de poser le diagnostic en mettant en évidence des lésions pouvant être biopsiées pour le diagnostic histologique de certitude. Les ulcères sont localisés généralement au niveau du tiers moyen ou distal de l'œsophage avec un halo d'œdème (cet aspect est communément retrouvé dans les ulcérations

œsophagiennes idiopathiques associées à l'infection à HIV) [12], la localisation supérieure est rarement retrouvée [3]. Le CMV est la cause la plus fréquente des ulcérations œsophagiennes d'origine virale. Il est responsable d'érosions ou d'ulcères profonds bien circonscrits, à bord nets [13]. Les autres causes, plus rares causant des ulcères œsophagiens profonds sont Herpes simplex de type 2 et le VIH [3,7]. Les ulcères œsophagiens sur tuberculose des voies aéro-digestives restent très rares [3,6]. Le diagnostic de certitude est apporté par l'histologie. Dans la majorité des cas, la coloration de May Grunwald Giemsa suffit à poser le diagnostic [3,8], sauf les ulcères sur tuberculose [12] et ceux secondaires au VIH [3]. Dans notre observation, l'histologie n'a pas été retrouvée. Les complications les plus souvent rencontrés sont l'hémorragie digestive, la perforation dans le médiastin et la fistulisation dans les voies aériennes [3,6].

La corticothérapie orale, intraveineuse ou locale est le traitement des ulcères idiopathiques [12,14]. La tuberculose et les mycoses doivent être préalablement exclues avant toute corticothérapie. A l'absence d'histologie seul le protocole du traitement combiné antirétroviral a été modifié. L'évaluation du patient est en cours.

En conclusion, les affections opportunistes notamment les ulcères œsophagiens chez le patient VIH/SIDA, malgré les traitements combinés, constituent un challenge dans la pratique médicale courante, particulièrement dans les pays en voie de développement où l'infection au VIH est endémique et les moyens diagnostics et thérapeutiques limités.

REFERENCES

1. Monkemuller KE, Wilcox CM. Diagnosis and treatment of oesophagitis in AIDS, *compr.Ther.*2000, 26(3) : 163-8
2. Monkemuller KE, Call SA, Lazenby AJ, Wilcox CM. Declining prevalence of opportunistic gastro-intestinal disease in the era of combination antiretroviral therapy. *Am J Gastroenterol.*2000, 95: 457-462.
3. Ankouane Andoulo F, Olinga Medjo U, Hadja H, Djapa R, Ndjitoyap Ndam EC. Tracheo-oesophageal fistula in highly active antiretroviral therapy patient with AIDS. *OA Case Reports* 2013 Sep 10;2(11):103.
4. Monkemuller KE, Lazenby AJ, Lee DH, London R, Wilcox CM. Occurrence of gastrointestinal opportunistic disorders in AIDS despite the use of highly active antiretroviral therapy. *Dig Dis. Sci.*; 50: 230-234.
5. Schechter M, Tubor SH. Discordant immunological and virological responses to antiretroviral therapy. *J antimicrob. Chemother* 2006; 58: 506-510.
6. Pagano G, Dodi F, Camera M, Passalacqua G, Malfatto E, De Maria A. tubercular tracheoesophageal fistulas in AIDS patients: primary repair and no surgery. *AIDS.*2007, 21(18): 2561-4
7. Werneck-Silva AL Prado IB. Role of upper endoscopy in diagnosing opportunistic infections in human immunodeficiency virus-infected patients. *World J Gastroenterol.*2009, 15(9):1050-6
8. Wilcox CM, Straub RF, Schwartz DA. Prospective evaluation of biopsy number for the diagnosis of viral esophagitis in patients with HIV infection and esophageal ulcer. *Gastrointest Endosc.* 1996, 44(5): 587-93
9. Werneck-Silva AL. Gastroduodenal biopsies in normal mucosa of HIV patients with dyspepsia: is it worthwhile? *Gastrointest Endosc* 2005; 61: AB158
10. Rerknimitr R, Kullavanijaya P. Endoscopy in HIV infected patient. *J Med Assoc Thai.*2001 Jun; 84 Suppl 1: s26-31.
11. Wilcox CM, Straub RF, Alexander LN, Clark WS. Etiology of oesophageal disease in human immunodeficiency virus-infected patients who fail antifungal therapy. *Am J Med* 1996; 101: 599-604.
12. Reeders. JW, Yee J, Gore RM, Miller FH, Megibow AJ. Gastrointestinal infection in the immunocompromised (AIDS) patient. *Eur radiol* 2004; 14 Suppl 3: E84-E102.
13. Wilcox CM, Diehl DL, Cello JP, Margaretten W, Jacobson MA. Cytomegalovirus esophagitis in patient with AIDS. A clinical, endoscopic, and pathologic correlation. *Ann intern Med* 1990; 113: 589-593.
14. Chrenpreis ED, Bober DI. Idiopathic ulceration of the esophagus in HIV-infected patients: a review. *Int STD AIDS.* 1996 Mar-Apr; 7(2): 77-81.