

**Cas Clinique****Thrombose Veineuse de Membre sur un Terrain de Grêle Court et de Malabsorption***Lower Limb Venous Thrombosis Associated with Short Bowel and Malabsorption Syndrome*Koki Ndombo Paul Olivier<sup>1,2</sup>, Nguefack Félicité<sup>1,2</sup>, Ngo Um Sap Suzanne<sup>1</sup>, Dongmo Roger<sup>3</sup>, Ze Minkande Jacqueline<sup>2,4</sup><sup>1</sup>Centre Mère et Enfant de la Fondation Chantal BIYA, BP 1444, Yaoundé, Cameroun<sup>2</sup>Faculté de Médecine et des Sciences Biomédicales de Yaoundé, Cameroun,<sup>3</sup>Hôpital de District d'Efoulan-Yaoundé Cameroun<sup>4</sup>Hôpital Gynéco-Obstétrique et Pédiatrique de Yaoundé, Cameroun*Auteur Correspondant: Koki Ndombo Paul Olivier, Faculté de Médecine et des Sciences Biomédicales de Yaoundé, Cameroun***ABSTRACT**

Deep vein thrombosis is uncommon in children. Both genetic and acquired factors contribute to its genesis.

Here we report a case of deep vein thrombosis of lower limb in a teenager presenting with severe failure to thrive.

Our patient had a post-surgical malabsorption syndrome, likely to be due to a short bowel. Six months earlier she had bilateral edema of both lower limbs that was managed as kwashiorkor.

She was not bed ridden, but has had several admission as in patient since birth for complicated diarrhea. She was underground nutritional rehabilitation when she was diagnosed a thrombosis of both gastrocnemius and external saphenous veins, that was managed with heparin coupled with antivitamine K anticoagulant. We this report that edema could hide deep vein thrombosis in a severely malnourished child...

**Key words:** lower limb deep vein thrombosis, malabsorption syndrome, short intestine, child

**RÉSUMÉ**

La thrombose veineuse n'est pas habituelle chez l'enfant.

Elle résulte de la conjonction des facteurs de risque génétiques et acquis. Nous rapportons un cas de thrombose des veines profondes du membre inférieur chez une adolescente de 10 ans souffrant d'un retard de croissance sévère. La patiente portait un syndrome de malabsorption post chirurgical, probablement secondaire à un grêle court. Six mois auparavant, elle avait développé des œdèmes asymétriques bilatéraux des membres inférieurs traités comme kwashiorkor. La patiente n'était pas alitée mais, a été plusieurs fois hospitalisée depuis la naissance pour des complications de la diarrhée. Elle a bénéficié d'une prise en charge nutritionnelle avant la découverte de la thrombose des veines gastrocnémienne et saphène externe, qui a justifié une héparinothérapie accompagnée d'un traitement par un antagoniste de la vitamine K. Les auteurs relèvent que les œdèmes chez un malnutri sévère peuvent cacher une maladie thromboembolique.

**Mots clés :** Thrombose veineuse de membre, syndrome de malabsorption, grêle court, enfant

**INTRODUCTION**

La thrombose veineuse résulte de la formation d'un caillot obstructif, qui aboutit à la formation d'un thrombus dans une veine profonde ou superficielle. La thrombose veineuse, événement autrefois rare serait en recrudescence chez l'enfant, passant selon certains auteurs, de 34 à 58 cas pour 10000 admissions hospitalières en 6 ans(1). Elle résulterait de la conjonction des facteurs de risque génétiques et environnementaux(2). Les anomalies congénitales de la prothrombine en cause chez l'enfant seraient liées au déficit en antithrombine III, en protéine C, et S ainsi qu'à la mutation du factor V de Leiden(3). Les enfants hospitalisés, les prématurés et les adolescents constituent ainsi les sujets à risque élevé de thrombose veineuse profonde(4).

La thrombose veineuse pédiatrique se retrouve dans 30% des cas dans la tranche d'âge de moins de 12 mois, avec 15% des patients < 1 mois(1). Les cancers occupent la deuxième place (14%) après les facteurs

de risque cardiovasculaires(28%)(1). Les autres conditions de risque seraient les infections, la chirurgie(4). L'adolescence constituerait une autre période de fréquence élevée de thrombose, atteignant environ 30% entre 13 et 18 ans(1). Le profil de coagulation de l'adolescent marque la transition vers celui de l'adulte chez qui on retrouve une forte potentialité à générer la thrombine, une baisse des inhibiteurs de l' $\alpha_2$ -macroglobuline et une augmentation d'autres risques liés au tabagisme, aux œstro-progestatifs et la présence des anticorps anti-phospholipides(4).

La thrombose de la veine gastrocnémienne est rare, mais le thrombus migre facilement vers la veine poplitée, avec un risque d'embolie pulmonaire et de maladie post-thrombose(5,6). Ce risque existe chez tout patient bénéficiant ou non d'un traitement de la thrombose de la veine gastrocnémienne(7). Le cas que nous décrivons avait un tableau de malnutrition chronique sévère exacerbé par un phénomène

infectieux aigu. Nous rapportons ici les circonstances de découverte de la thrombose et les modalités de sa prise en charge.

### OBSERVATION

La patiente avait été initialement traitée en ambulatoire pour Kwashiorkor avant d'être référée au Centre Mère et Enfant de la Fondation Chantal Biya-Yaoundé pour une réhabilitation nutritionnelle hospitalière.

#### A. Antécédents

Il s'agit d'une adolescente âgée de 10 ans qui souffre d'un syndrome de malabsorption secondaire à une intervention chirurgicale depuis la période néonatale. Elle, serait née d'une grossesse normale conduite jusqu'à terme. Son poids de naissance était de 2800 grammes. La période néonatale précoce était marquée par une occlusion intestinale diagnostiquée au troisième jour de vie. La patiente avait bénéficié d'une résection intestinale au 5<sup>e</sup> jour et d'un examen anatomopathologique extemporané d'un fragment réséqué. Le compte rendu montre que la pièce biopsique mesurait 10 cm, les anses réséquées avaient une longueur d'au moins 10 cm en tout et l'on a noté une absence de cellules ganglionnaires.

La patiente avait été reprise au bloc opératoire pour deux autres interventions chirurgicales au 15<sup>ème</sup> jour de vie et à l'âge de quatre ans respectivement pour réparation d'une fistule anastomotique du grêle et pour cure d'une péritonite.

Les suites postopératoires immédiates étaient chaque fois simples mais, au long terme la fillette a développé un syndrome de malabsorption marqué par des épisodes répétitifs de diarrhée évoluant sur un mode chronique et un ballonnement abdominal depuis le 9<sup>ème</sup> jour postopératoire de la première intervention. Cet état a eu un retentissement marqué sur sa croissance staturo-pondérale. Les autres antécédents morbides révèlent que la patiente a dû être hospitalisée à maintes reprises pour diarrhée. Elle avait eu quelques fois des prolapsus rectaux spontanément réductibles et des troubles visuels à type de défauts de réfraction corrigés par les collyres. Par ailleurs, elle n'avait pas de trouble majeur de la motricité. Ce pendant, sa mère a signalé l'installation des œdèmes asymétriques au niveau des deux membres inférieurs.

Ils étaient plus marqués à droite et, la marche déclenchait des douleurs locales. Nous n'avons pas noté un alitement de plus de 3 jours ou une chirurgie récente. Les résultats des électrophorèses des protéines montrent que sa protidémie oscillait entre 46 et 48 g/l, dix mois auparavant. Elle était ainsi suivie pour kwashiorkor depuis environ six mois, avant d'être référée au centre de nutrition interne pour la réhabilitation nutritionnelle.

Ses performances psychomotrices étaient très bonnes, malgré les épisodes morbides qui ont entravé sa scolarité. Elle est en classe de sixième.

Les antécédents familiaux ne révèlent aucune pathologie malformative, ni chronique. Elle occupe le troisième rang dans sa fratrie.

A l'admission, elle faisait quotidiennement environ 12 à 16 selles par jour, liquides non glairo-sanguinolentes et avait un tableau d'infection urinaire marqué par des brûlures mictionnelles et de la fièvre. Elle avait des crampes abdominales, un appétit très diminué et était très fatiguée.

#### B. Examen physique

A l'admission nous avons noté, un état général modérément altéré ; la patiente paraissait malade, amaigrie, avec une température de 38,5°C, des fréquences cardiaque et respiratoire de 95 et 20 cycles par minute respectivement.

Ses paramètres anthropométriques, étaient anormaux avec un poids qui était de 18 kg et une taille à 102 cm. En prenant comme référence les courbes de l'OMS, elle avait un retard de croissance chronique et sévère : Son poids pour la taille et sa taille pour l'âge étaient inférieurs à -3 Z-score par rapport à la médiane de référence. Son périmètre brachial était dans les limites de la normale (14,5 cm).

Nous avons noté également une distension abdominale, l'examen du cœur était normal, par ailleurs, le foie, la rate n'étaient pas palpables, ainsi que les ganglions superficiels. La patiente avait les signes du rachitisme notamment des déformations des membres inférieurs à type de pieds plats et un genu varum bilatéral. On notait également des œdèmes bilatéraux des pieds jusqu'aux genoux, douloureux, non chauds plus marqués à droite et prenant le godet (figure 1). Les circonférences des segments des jambes et genoux sont représentées dans le tableau I.

TABLEAU I : TRAITEMENT ET ÉVOLUTION CLINIQUE AVANT LA DÉCOUVERTE DE LA THROMBOSE VEINEUSE

Période (jours)		1 à 5	6 à 10	11 à 15
Poids (kg)		15 à 13,8	14 à 15,7	15,8 à 16,5
Edemes (0 à +3)		+3 à +2	+2	+2 à +3
Circonférence mollet/cheville	Droit	23,3/22,7	22/17	23,5/23,1
	Gauche	21,2/20,5	20/14	22,5/22,3
Traitement	Antibiotiques	Oui	Oui	-
	Laits thérapeutiques (130 ml/kg/jour)	F75	F100	F100
	Intra-lipides (15ml/kg) et Totamine (22 ml/kg)			Oui

Nous avons réalisé une uroculture qui a mis en évidence une infection urinaire à *Escherichia coli*, l'échographie rénale et des voies urinaires a retrouvé un double sinus bilatéral. D'autres investigations comportaient : l'urée, créatinine sanguines, hémogrammes, culot urinaire tous normaux.

Elle a bénéficié de l'association ceftriaxone et gentamicine à raison de 50 mg et 5 mg par kilogramme de poids corporel jour pendant dix et six jours respectivement. Le protocole de prise en charge de la malnutrition sévère comprenait entre autre le lait nutritif F75 à la phase initiale, suivi du F100, ensuite du plumpy'nut et une alimentation diversifiée. Elle avait également reçu 5 mg d'acide folique, 200000 UI de vitamine A, le 1<sup>er</sup>, 2<sup>e</sup> et 14<sup>e</sup> jour et de la vitamine D à 200000 UI mensuellement ainsi que l'Artéméthér (4 mg/kg) associé à la Luméfántrine (7,5 mg/kg), toutes les 12 heures pendant trois jours. La nutrition parentérale a été aussi réalisée et comportait 400 millilitres d'intra lipides suivis par la totamine à 15 ml/kg tous en perfusion unique le 13<sup>ème</sup> et 14<sup>ème</sup> jour de son admission respectivement.

### C. Evolution en cours de traitement

Elle a été marquée par une régression importante et transitoire des œdèmes puis, il y a eu recrudescence de ces derniers au bout de la deuxième semaine, avec un gain pondéral progressif. Un examen minutieux a permis de constater que ces œdèmes étaient élastiques, asymétriques, plus douloureux qu'auparavant (figure 1). Le cordon veineux n'avait pas été perçu à la palpation des mollets. Le diagnostic d'une thrombose veineuse des membres inférieurs a alors été évoqué. La cotation selon le score de Wells permettait de la classer dans le groupe de probabilité moyenne.

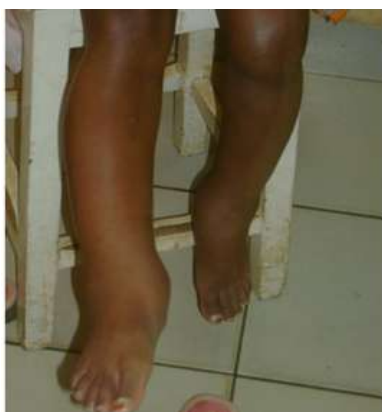

FIGURE 1. ŒDÈME ASYMÉTRIQUE DES MEMBRES INFÉRIEURS

Un Doppler des vaisseaux des membres inférieurs a mis en évidence une thrombose des saphènes externes et des veines gastrocnémiennes droite au quatrième jour d'hospitalisation (figure 2 et 3).

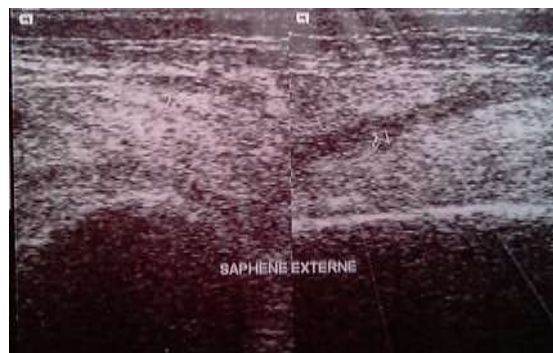


FIGURE 2 : ECHO-DOPPLER MONTRANT UNE THROMBOSE DE LA VEINE SAPHÈNE

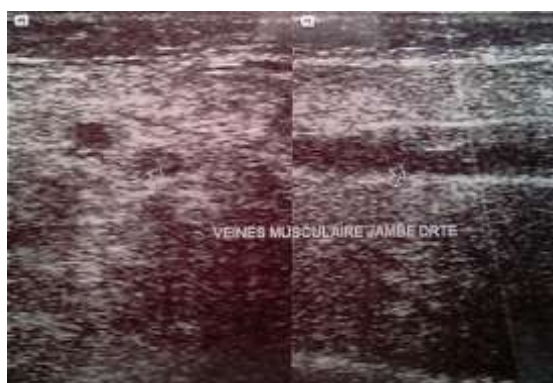


FIGURE 3 : ECHO-DOPPLER MONTRANT UNE THROMBOSE DE LA VEINE MUSCULAIRE

Les autres anomalies biologiques comportaient à l'hémogramme une monocytose 1530/mm<sup>3</sup> sur 8300 leucocyte/mm<sup>3</sup>, une anémie normochrome mégaloblastique avec un taux d'hémoglobine à 7,6g/dl et un volume globulaire de 92 fl. Sa sérologie VIH est négative.

Elle a à cet effet été admise dans un service de réanimation où elle a reçu de l'héparine de bas poids moléculaire à la dose de 1mg/kg/jour. A ceci, a été adjoint dès le 7<sup>e</sup> jour l'acénocoumarol aux doses progressives de 0,25 à 4 mg/kg/jour sous surveillance clinique étroite et des facteurs de coagulation. L'évolution sous anticoagulant était marquée par la régression des œdèmes, ce pendant il s'est installé une hémorragie nasale modérée avec les valeurs de l'INR passant à 4,66 obligeant une interruption du traitement pendant cinq jours. La surveillance des autres paramètres biologiques de la coagulation pendant le traitement de la thrombose portait sur le dosage de l'Antitrombine III, et du D-dimères ; leurs valeurs respectives étaient, 17, 1305. L'écho doppler de contrôle après 10 semaines a montré une bonne perméabilité veineuse. Nous avons conclu à une résolution de la thrombose veineuse profonde et superficielle des membres inférieurs.

Elle a été libérée sous acénocoumarol qui devait couvrir une durée totale de six mois ainsi qu'un aliment thérapeutique (plumpy'nut) et un régime alimentaire pauvre en acide gras à chaîne courte. Elle était revue hebdomadairement puis mensuellement pour un suivi post thrombotique et nutritionnel. Son état s'est amélioré, son poids était de 21 kg, sa taille à 113 cm au 8<sup>e</sup> mois du suivi. Nous n'avons plus observé ni d'œdèmes, ni de douleur à la palpation du mollet droit.

## DISCUSSION

Nous avons décrit les circonstances de découverte d'une thrombose des veines musculaire et saphène chez une adolescente qui avait une malnutrition sévère globale. Ces deux contextes associés aux autres facteurs qui existaient chez ce sujet, auraient déclenché cette pathologie. Une échographie Doppler des vaisseaux des membres inférieurs suivie d'un dosage du D-dimère ont conduit au diagnostic et à un traitement thrombolytique. Bien que peu fréquente en pédiatrie, la thrombose veineuse aurait augmenté d'environ 70% en 6 ans selon certains auteurs(1). L'incidence intra hospitalière des thrombo-embolies veineuses est de 0,07 pour 10000 enfants hospitalisés(8). Le risque est lié à la ventilation mécanique, aux infections généralisées et une durée d'hospitalisation au-delà de 5 jours(9). Une étude menée sur l'évaluation des risques de thrombo-embolie dans un hôpital de Florides montre que la tranche d'âge la plus concernée est celle de 13-17 ans, avec un risque 7 fois plus élevé pour le sexe féminin(10). La thrombose survient le plus souvent chez des sujets qui réunissent au moins 2 facteurs de risque(3). Des auteurs ont décrit la fréquence des cas chez des patients ayant des maladies inflammatoires intestinales(11). Celui que nous décrivons avait 10 ans, et réunissait plusieurs facteurs de risque, notamment le sexe féminin, les multiples séjours hospitaliers, la pyélonéphrite, le syndrome de malabsorption, le kwashiorkor, la tranche d'adolescence à la quelle elle appartenait et probablement la limitation de la mobilité liée au terrain de malnutrition sévère et de la déformation de ses membres. Nous n'avons pas pu rechercher chez cette patiente une thrombophilie (par le dosage des protéines C et S, le test de résistance à la protéine C, ou le Facteur V de Leiden, autant de tests qui ne sont pas accessibles dans notre contexte).

L'alimentation a été aussi incriminée dans la modification importante de l'agrégation plaquettaire et par conséquent du risque de survenue de la maladie thromboembolique(12). En Egypte, des auteurs ont démontré qu'il y avait une élévation significative du taux d'acides gras libres, corrélée avec une augmentation de l'adhésivité des plaquettes chez

patients thrombotiques(13). L'importance des manifestations thromboemboliques en cas de kwashiorkor serait liée surtout à un taux élevé des triglycérides, malgré la présence des acides gras libres dans le courant sanguin(13). La nutrition parentérale prolongée avec des acides gras à chaîne moyenne favoriserait plus la survenue de la thrombophlébite par rapport aux longues chaînes(14). Cette thérapie ne saurait justifier à elle seule la survenue de la thrombose du cas présent; des événements antérieurs peuvent y avoir concouru. La perfusion d'intralipides aurait donc participé à l'exacerbation du phénomène existant.

Sur le plan clinique, la symptomatologie est parfois fruste ou même absente selon que le caillot est non occlusif et ne s'accompagne d'aucun phénomène inflammatoire. Des scores permettent de classer les sujets selon le degré de probabilité d'existence d'une thrombose(15). La thrombose siège souvent aux membres inférieurs, la veine gastrocnémienne est affectée dans 22% des cas(16).

En l'absence des données pédiatriques probantes, le traitement des thromboses chez l'enfant repose sur les extrapolations des expériences chez les adultes; ceci a pour conséquence, une prise en charge plutôt approximative(4). Des essais conduisant aux stratégies optimales de prévention et du traitement des thromboses chez l'enfant resteraient attendus de nos jours(17). Le traitement initial repose sur l'administration de l'héparine de bas poids moléculaires, elle est relayée par un anticoagulant oral à visée prophylactique pendant 3 mois selon le risque hémorragique ou de récurrence(18,19). Ce traitement provoque très souvent un saignement; sa survenue pour le cas que nous décrivons a justifié une interruption momentanée de la thérapie, ce au moment où l'INR était très augmentée. La patiente était soumise à un régime pauvre en graisse de manière à prévenir une activation de plaquettes délétère.

La négativité du test D-dimère et l'échographie Doppler de contrôle ont permis de conclure à une lyse du thrombus veineux chez notre patiente. Pour beaucoup d'auteurs, la seule réalisation du test quantitatif du D-dimère est reconnue efficace, ce test permettrait d'éviter la répétition des échographies Doppler pulsées en cas de sa négativité(20). Dans la thrombose veineuse profonde symptomatique le test quantitatif du D-dimère a une sensibilité diagnostique de 98,6% et une valeur prédictive négative de 99,5%(20,21). Il importe donc d'associer au test rapide du D-dimère le score clinique et l'échographie Doppler pour le diagnostic de la thrombose(21,22). Un résultat échographique négatif suffirait pour exclure une thrombose veineuse et permettrait alors d'arrêter en toute sécurité l'anticoagulant(23). L'inconvénient de l'héparine de bas poids moléculaire est de favoriser des récurrences.

Dans notre étude, elle a été relayée par un anticoagulant oral. Une surveillance biologique, qui porte sur le dosage du facteur VIII, Xa et le D-dimère doit l'accompagner(24,25). En conclusion, les œdèmes «dits nutritionnels» chez un enfant peuvent cacher une maladie thromboembolique. Plusieurs facteurs de risque coexistaient chez le sujet que nous avons décrit. Le risque de thrombose, fusse-t-il mineur doit toujours être considéré chez l'enfant comparativement à l'adulte(26); il doit être exploré selon le sujets et les investigations limitées aux examens utiles disponibles localement(26) Son évolution à court terme est plutôt favorable, cependant, sa surveillance continue et permettrait de déceler une éventuelle récidive.

#### REFERENCES

- [1] 1. Raffini L, Huang Y-S, Witmer C, Feudtner C. Dramatic increase in venous thromboembolism in children's hospitals in the United States from 2001 to 2007. *Pediatrics*. 2009 Oct;124(4):1001-8.
- [2] 2. Niyazi Çebi, Süleyman T. Aetiology of Deep Vein Thrombosis in 63 Turkish Patients. *Turk J Med Sci*. 2009;39(2):223-7.
- [3] 3. Parasuraman S, Goldhaber SZ. Venous Thromboembolism in Children. *Circulation*. 2006 Jan 17;113(2):e12-e16.
- [4] 4. Richardson MW, Allen GA, Monahan PE. Thrombosis in children: current perspective and distinct challenges. *Thromb Haemost*. 2002 Dec;88(6):900-11.
- [5] 5. Long A, Vitoux JF, Martelli L, Fiessinger JN. Thrombosis of the gastrocnemius veins. A clinical entity. *Presse Médicale Paris Fr* 1983. 1990 Jun 9;19(23):1081-3.
- [6] 6. Macdonald PS, Kahn SR, Miller N, Obrand D. Short-term natural history of isolated gastrocnemius and soleal vein thrombosis. *J Vasc Surg*. 2003 Mar;37(3):523-7.
- [7] 7. Sales CM, Haq F, Bustami R, Sun F. Management of isolated soleal and gastrocnemius vein thrombosis. *J Vasc Surg*. 2010 Nov;52(5):1251-4.
- [8] 8. Andrew M, David M, Adams M, Ali K, Anderson R, Barnard D, et al. Venous thromboembolic complications (VTE) in children: first analyses of the Canadian Registry of VTE. *Blood*. 1994 Mar 1;83(5):1251-7.
- [9] 9. Branchford BR, Mourani P, Bajaj L, Manco-Johnson M, Wang M, Goldenberg NA. Risk factors for in-hospital venous thromboembolism in children: a case-control study employing diagnostic validation. *Haematologica*. 2012 Apr;97(4):509-15.
- [10] 10. Prentiss AS. Early recognition of pediatric venous thromboembolism: a risk-assessment tool. *Am J Crit Care Off Publ Am Assoc Crit-Care Nurses*. 2012 May;21(3):178-183; quiz 184.
- [11] 11. Lazzarini M, Bramuzzo M, Maschio M, Martellosi S, Ventura A. Thromboembolism in pediatric inflammatory bowel disease: systematic review. *Inflamm Bowel Dis*. 2011 Oct;17(10):2174-83.
- [12] 12. Phang M, Lazarus S, Wood LG, Garg M. Diet and thrombosis risk: nutrients for prevention of thrombotic disease. *Semin Thromb Hemost*. 2011 Apr;37(3):199-208.
- [13] 13. Khalil M, Aref MK, Mahmoud S, Abdel-Malek AT, Guirgis FK, Moghazy M, et al. Platelet adhesiveness, plasma free fatty acids, and serum triglycerides in kwashiorkor. *Arch Dis Child*. 1974 Jul;49(7):568-70.
- [14] 14. Bayer-Berger M, Chioleró R, Freeman J, Hirschi B. Incidence of phlebitis in peripheral parenteral nutrition: effect of the different nutrient solutions. *Clin Nutr Edinb Scotl*. 1989 Aug;8(4):181-6.
- [15] 15. Wells PS, Hirsh J, Anderson DR, Lensing AW, Foster G, Kearon C, et al. Accuracy of clinical assessment of deep-vein thrombosis. *Lancet*. 1995 May 27;345(8961):1326-30.
- [16] 16. Brian S, Fries Richard B, Bhagwan S. Clinical characteristics of patients with isolated calf vein thrombosis in a large teaching hospital. *Int J Vasc Med*. 2011;2011:414093.
- [17] 17. Chan AKC, Monagle P. Updates in thrombosis in pediatrics: where are we after 20 years? *Hematol Educ Program Am Soc Hematol Am Soc Hematol Educ Program*. 2012;2012:439-43.
- [18] 18. Baglin T. Unprovoked deep vein thrombosis should be treated with long-term anticoagulation--no. *J Thromb Haemost JTH*. 2007 Dec;5(12):2336-9.
- [19] 19. Mahapatra M, Mishra P, Seth T, Saxena R. Medical management of deep vein thrombosis. *East J Med*. 2013 Feb 22;14(2):69-72.
- [20] 20. Wells PS, Anderson DR, Rodger M, Forgie M, Kearon C, Dreyer J, et al. Evaluation of D-Dimer in the Diagnosis of Suspected Deep-Vein Thrombosis. *N Engl J Med*. 2003;349(13):1227-35.
- [21] 21. Michiels JJ, Gadsisseur A, van der Planken M, Schroyens W, Berneman Z, De Maeseneer M, et al. Diagnosis of deep vein thrombosis: how many tests do we need? *Acta Chir Belg*. 2005 Feb;105(1):16-25.
- [22] 22. Fancher TL, White RH, Kravitz RL. Combined use of rapid D-dimer testing and estimation of clinical probability in the diagnosis of deep vein thrombosis: systematic review. *BMJ*. 2004 Oct 9;329(7470):821.
- [23] 23. Smirniotis V, Kotsis TE, Antoniou S, Kostopanagiotou G, Labrou A, Kourias E, et al. Incidence of vein thrombosis in peripheral intravenous nutrition: effect of fat emulsions. *Clin Nutr Edinb Scotl*. 1999 Apr;18(2):79-81.
- [24] 24. Oschman A, Kuhn RJ. Venous Thromboembolism in the Pediatric Population. Smith KM, editor. *Orthopedics*. 2010 Mar 1;33(3):180-4.
- [25] 25. Goldenberg NA, Donadini MP, Kahn SR, Crowther M, Kenet G, Nowak-Göttl U, et al. Post-thrombotic syndrome in children: a systematic review of frequency of occurrence, validity of outcome measures, and prognostic factors. *Haematologica*. 2010 Nov;95(11):1952-9.
- [26] 26. Schneppenheim R, Greiner J. Thrombosis in Infants and Children. *ASH Educ Program Book*. 2006 Jan 1;2006(1):86-96.